



# Le pied de la personne âgée: Quels risques?

Dr Maxime-Louis MENCIERE  
Chirurgien Orthopédiste  
Groupe Santé Victor Pauchet - Amiens



## Introduction



Indispensable à la marche et à la posture (équilibre)



Son atteinte risque d'entraîner une perte d'autonomie puis une décompensation globale du patient âgé

Pathologies du pied sont nombreuses, souvent latentes puis décompensent



# Introduction

Étiologies multifactorielles

- Troubles cutanés et unguéaux 
- Troubles statiques (vieillesse du pied) 

- Pied est un organe cible des pathologies



Diabète, AQMI, Troubles neurologiques

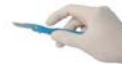

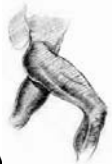# Introduction

Prévention ++

Arsenal thérapeutique :

- Soins de pédicure
- Règles d'hygiène
- Chaussage adapté
- Kinésithérapie





# Troubles unguéaux

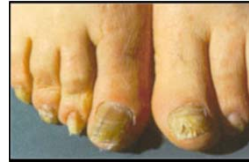Altération des phanères avec l'âge ++

Ongles :

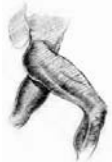Réduction vitesse de croissance Epaissement

Stries

Changement de couleur

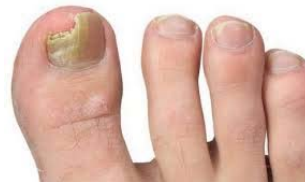

Dystrophie.



# Troubles unguéaux

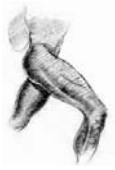Onycholyse



Décollement de l'ongle (Mycose)

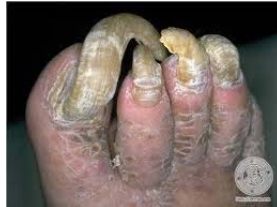Traumatismes répétés dans la chaussure

Risque de surinfection (Diabète)



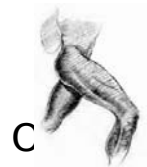
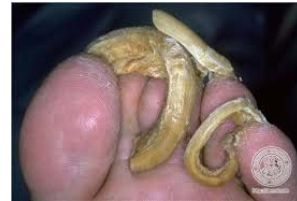## Troubles unguéaux

Onychogryphose



Hypertrophie unguéale

Gène le chaussage.

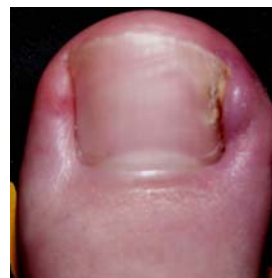

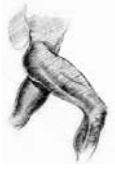C

## Troubles unguéaux

ncarné

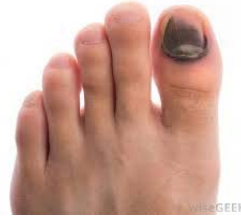- Hallux ++
- Mauvaise coupe de l'ongle
- Ongle en tuile
- Chaussage mal adapté
- Dououreux +++





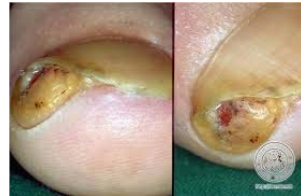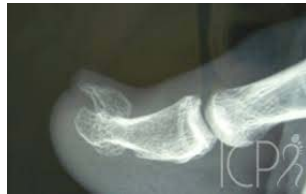## Troubles unguéaux

Mélanome sous unguéal



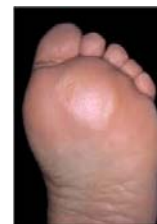Exostose

...



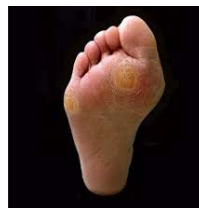## Troubles cutanés

Atrophie du capiton plantaire

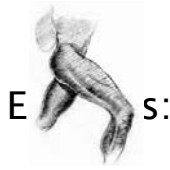

Métatarsalgies car mauvaise répartition des contraintes sur la

palette métatarsienne



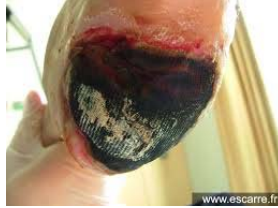Durillons.



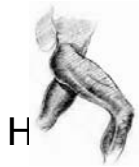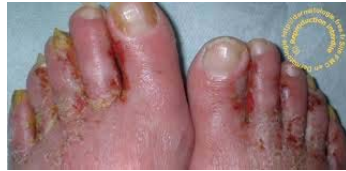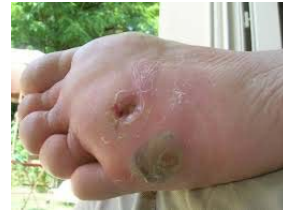E s:

# Troubles cutanés

Talon ++



Tête de M5 Tête de M1 ...



H

# Troubles statiques

valgus, rigidus

Quintus varus, supraductus

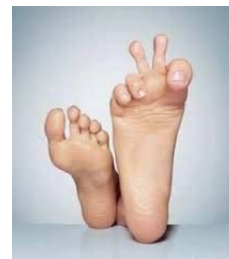Métatarsalgies

Griffes d'orteil

Pied plat, valgus

Pied creux

Talalgies





# Hallux valgus

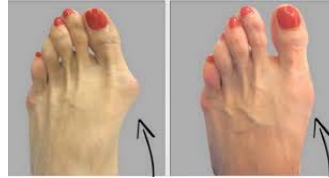Déformation 1<sup>er</sup> rayon

Métatarsus varus

Luxation sésamoïdes

Bunion médial : inflammatoire et douloureux

Evolution vers syndrome 2<sup>ème</sup> rayon.

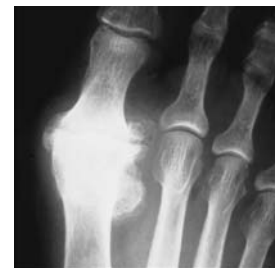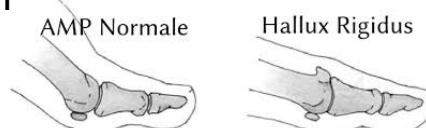


# Hallux Rigidus

Arthrose MTP Hallux

Ostéophytose dorsale

Enraidissement douloureux



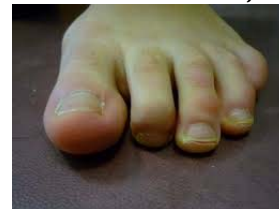
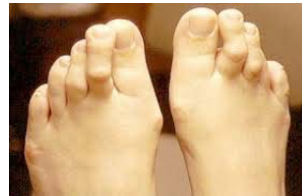
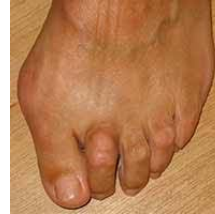## Orteils en griffe

Proximale

Plus ou moins réductible

Conflit dorsal au chaussage avec durillon dorsal,  
douloureux.



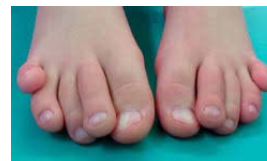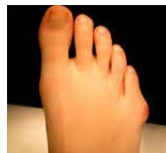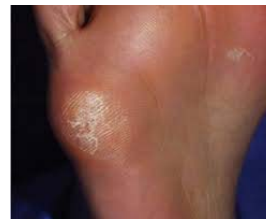## Pathologies du V

Quintus varus:

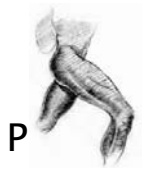Bunionette

Valgus M5

Supraductus:



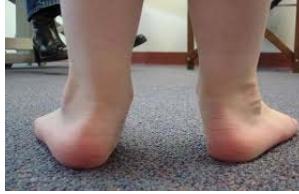



P

## Pied plat - creux

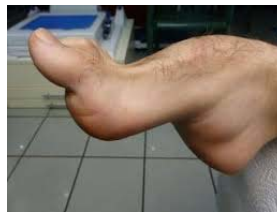Valgus arrière pied



Effondrement arche médiale



Creux



Neurologique

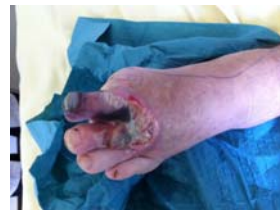Plus rare



Neuropathie

## Organe cible: diabète

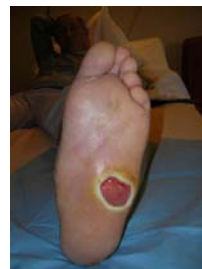Macro et microangiopathie



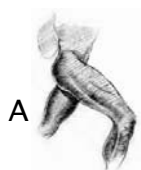
Arthrite et ostéoarthrite

Mal perforant

Surinfection des durillons



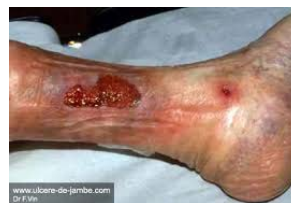Pied de Charcot.



A

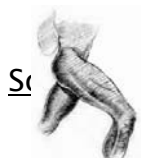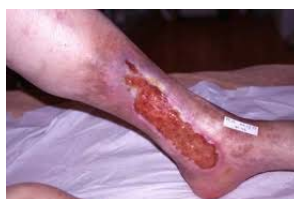## Organe cible: artériopathie

- Ulcère
- Ischémie critique avec risque d'ischémie aigue



Veineux lymphatique :

- Ulcère
- Dermite ocre
- Hypodermite
- Lymphoedème



S

ygiène

## Traitement: prévention

Toujours des pieds

Importance du séchage

Tierce personne



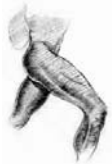Soins de pédicurie

Ongle

Cors/durillons

Traitement des mycoses





## Traitement: chaussage

Orthèses plantaires, interdigitales...

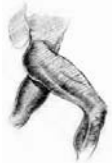Barre rétrocapitale, correction arrière-pied...



Du commerce, adapté

Médicale

Médicale sur mesure.



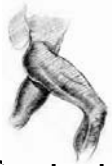## Traitement: chirurgie

En prévention par correction des troubles  
statiques

Stratégie différente de l'adulte jeune

Eviter la perte d'autonomie

Hospitalisation



# Hallux valgus

## Geste triple

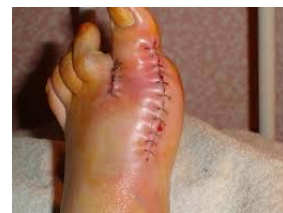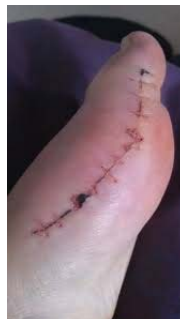- Recentrage sangle sésamoïdienne
- Correction metatarsus varus : ostéotomie de translation latérale de M1
- Réaxation P1
- Différentes techniques

Post-op : barouk, remise en charge immédiate.



# Hallux valgus

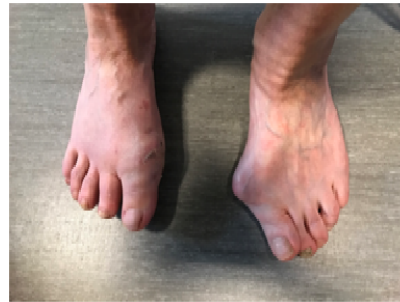- Cicatrice importante
- Besoin d'adapter
- Eviter les complications





## Chirurgie percutanée

- Cicatrices minimales
- Geste tout aussi efficace
- Mais aussi geste adapté aux patients à risque:
  - Exostosectomie
  - Métatarsalgies
  - Orteils en griffe...



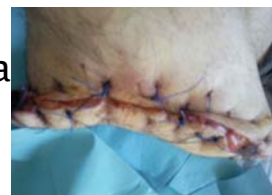## Chirurgie: mais aussi

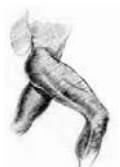ie osseuse avec examen bactériologique  
pour les plaies chroniques avec ostéite

Lambeau de couverture

Cure ongle incarné

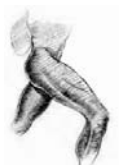Amputation de propreté ou de sa  
(Diabétique ++)





# Conclusion

- Prévention au premier plan pour la prise en charge du pied de la personne âgée.
- En institution: personnel soignant+++
- Soins de pédicurie et podologue
- Chirurgie: excellent outil mais doit être mesurée
- PRIMUM NON NOCERE



**VP**  
GROUPE  
SANTÉ  
Victor Pauchet

Merci de votre  
attention